Monatsschrift
Kinderheilkunde

Zeitschrift für Kinder- und Jugendmedizin
Organ der Deutschen Gesellschaft für Kinder- und Jugendmedizin
Organ der Österreichischen Gesellschaft für Kinder- und Jugendheilkunde

Elektronischer Sonderdruck für
M. Stenzel

Ein Service von Springer Medizin

Monatsschr Kinderheilkd 2012 · 160:55–61 · DOI 10.1007/s00112-011-2533-0

© Springer-Verlag 2011

zur nichtkommerziellen Nutzung auf der
privaten Homepage und Institutssite des Autors

R. Schumacher · B. Navarro-Crummenauer · M. Stenzel

Radiologische Befundqualität bei Verdacht auf Kindesmisshandlung

Eine Beobachtungsstudie

www.MonatsschriftKinderheilkunde.de

Springer Medizin

Monatsschr Kinderheilkd 2012 · 160:55–61
DOI 10.1007/s00112-011-2533-0
Online publiziert: 4. November 2011
© Springer-Verlag 2011

Redaktion
B. Koletzko, München
T. Lücke, Bochum
N. Wagner, Aachen
S. Wirth, Wuppertal
F. Zepp, Mainz

R. Schumacher[1] · B. Navarro-Crummenauer[1] · M. Stenzel[2]
[1] Institut für Rechtsmedizin, Universitätsmedizin Mainz
[2] Institut für Diagnostische und Interventionelle Radiologie I, Sektion Pädiatrische Radiologie, Universitätsklinikum Jena

Radiologische Befundqualität bei Verdacht auf Kindesmisshandlung

Eine Beobachtungsstudie

„Kindesmisshandlung ist eine nicht zufällige (bewusst oder unbewusst zugefügte) gewaltsame körperliche und/oder seelische Schädigung, die in Familien oder Institutionen (z. B. Kindergärten, Schulen, Heimen) geschieht und die zu Verletzungen, Entwicklungsverzögerungen oder sogar zum Tode führt und die somit das Wohl und die Rechte eines Kindes beeinträchtigt oder bedroht" [1].

Die Inzidenz von Kindesmisshandlungen wird in Deutschland mit 10–15% angegeben [2]. Das Erkennen einer Kindesmisshandlung ist der erste und essenzielle Schritt, um das Wohlergehen des Kindes durch Einleiten präventiver, schützender und therapeutischer Maßnahmen zu bewahren [3]. Dazu bedarf es einer niedrigen Verdachtsschwelle beim erstuntersuchenden Arzt. Diese Schlüsselstellung kann auch der Radiologe einnehmen, da er mit seiner diagnostischen Untersuchungsmethode auch ältere und klinisch silente Frakturen und Verletzungsmuster erkennen kann, die eine hohe Spezifität für eine Misshandlungsursache aufweisen [2].

Übersehene Fälle von Kindesmisshandlung haben mit bis zu 35% eine sehr hohe Rezidivrate mit immer wieder fatalen Folgen [4].

Bis zu 20% (2–20%) von Frakturen im Kindesalter können auf Kindesmisshandlung zurückgeführt werden [2, 5]. Zirka 30% misshandelter Kinder weisen Frakturen auf [6]. Der großen Streubreite der Zahlen dürfte ein unterschiedlich weit gefasstes Verständnis von Kindesmisshandlung zugrunde liegen. In der jeweiligen Befundungssituation spielen die Zahlen jedoch keine Rolle. Der Radiologe muss immer aufmerksam und auf alles gefasst sein: Der Teufel schläft nicht!

Die Diagnosestellung einer Kindesmisshandlung ist wegen der evtl. dramatischen Konsequenzen mit sehr hoher Verantwortung verbunden: Wenn eine Misshandlung nicht erkannt wird, dann wird das Kind ohne ein entsprechendes Betreuungsangebot wieder in die gefährdende Umgebung zurückkehren, wenn hingegen eine fälschliche Überdiagnostik stattfindet, dann wird die Familie evtl. durch die staatsanwaltlichen Ermittlungen und jugendamtlichen Aktivitäten zerstört [7, 8, 9].

Der Radiologe spielt auch bei der Beweissicherung von Kindesmisshandlungen eine zentrale Rolle. Es muss dazu das gesamte Skelett zeitnah zur Schädigung in ausreichender Qualität bildlich dokumentiert werden [2, 10]. Eine gefundene Verletzung muss immer in Relation zu den motorischen Fähigkeiten, dem Alter des Kindes sowie dem geschilderten Verletzungsmechanismus gesetzt werden.

Anlass der vorliegenden Studie war eine Publikation der Schlichtungsstelle der Norddeutschen Ärztekammern über ihre Erfahrungen bei Schlichtungsverfahren nach kindlichen Frakturen [11]. Die Autoren stellen fest, dass die Röntgendiagnostik mit einer Fehlerhäufigkeit von 80% weit im Vordergrund stehe.

Es sollte wegen ihrer rechtlich herausragenden Bedeutung die Befundqualität der radiologischen Diagnostik, die bei Verdacht auf Kindesmisshandlung von Staatsanwaltschaften bzw. dem Institut für Rechtsmedizin vorgelegt wurde, überprüft werden.

Material und Methode

Die Studie umfasst die im Zeitraum von Juli 2008 bis Oktober 2009 dem Institut für Rechtsmedizin vorgelegten Röntgendokumentationen von Säuglingen und Kleinkindern mit Verdacht auf Kindesmisshandlung. Das Alter der Kinder lag zwischen 6 Wochen und 2 Jahren. Die Aufnahmen wurden unabhängig voneinander von 2 Kinderradiologen beurteilt. Ihnen war, je nach Vollständigkeit der Aktenlage, die Akutanamnese bekannt. Es wurde dabei die Abweichung zwischen der Zahl der vordiagnostizierten mit den gutachterlich diagnostizierten Frakturen/Skelettverletzungen bestimmt. Weiterhin wurden die Bildqualität nach den Leitlinien der Bundesärztekammer zur Qualitätssicherung in der Röntgendiagnostik [12] sowie die Beachtung des Strahlenschutzes beurteilt. Die Leitlinien zur bildgebenden Diagnostik bei Verdacht auf Kindesmisshandlung wurden hinsicht-

persönliches Exemplar für M. Stenzel

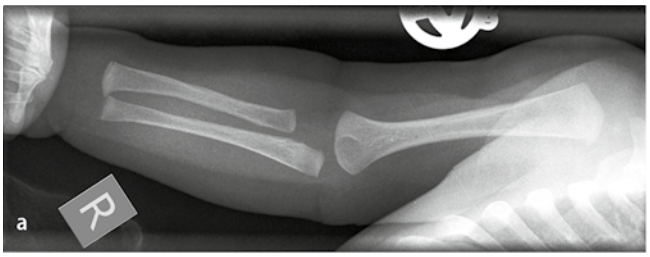

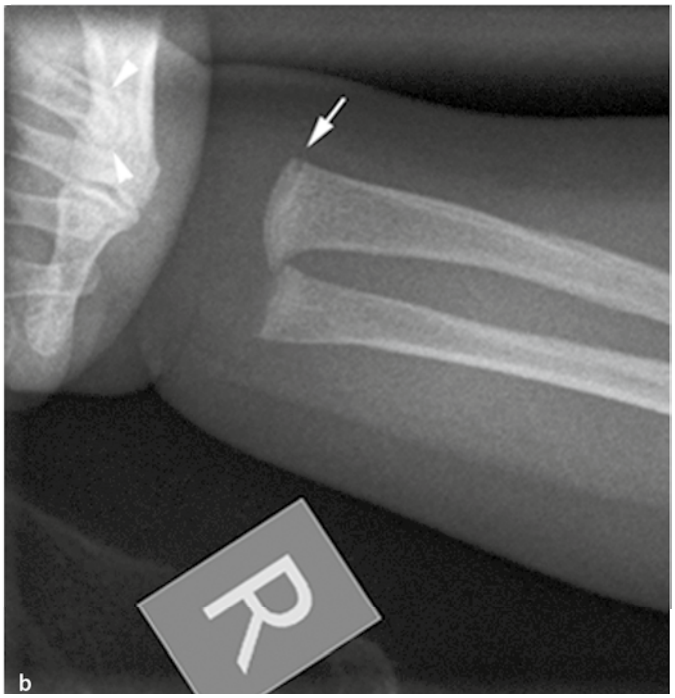

Abb. 1 ▲ **a** 3,5 Monate alter Säugling. Originalaufnahme des rechten Arms. **b** (Ausschnittsvergrößerung) metaphysäre Fraktur des distalen Radius (*Pfeil*) und der Basis des 2. Metacarpale (*Pfeilspitzen*) mit Überlagerung durch haltenden Daumen

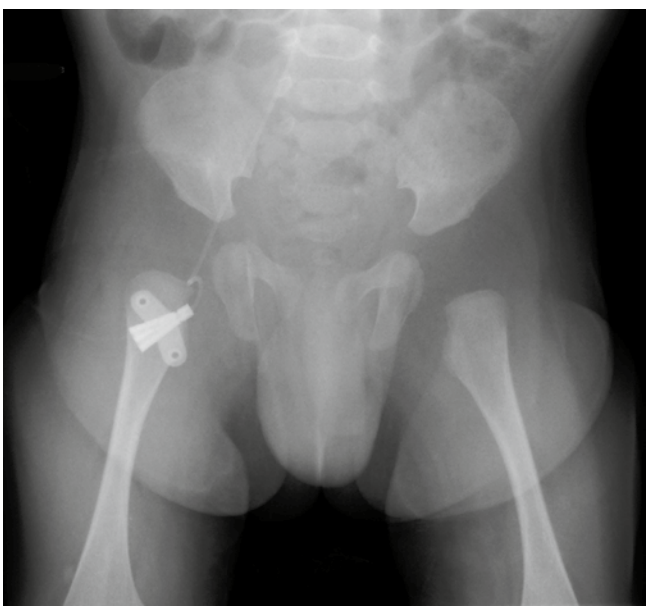

Abb. 2 ◀ Junge, 2,5 Monate alt. Beckenübersichtsaufnahme ohne Gonadenschutz

lich der vollständigen Abbildung der Skeletts herangezogen [10]. Nicht systematisch ausgewertet wurde die schriftliche Befunddokumentation, da sie im Gegensatz zur Benennung der Frakturen bezüglich der medizinischen Indikationsstellung und insbesondere der Befundbeschreibung nur teilweise vorlag. Somit war die Diagnosestellung nicht regelmäßig nachvollziehbar. Ebenfalls wurde eine Änderung des jugendamtlichen Verfahrens durch die gutachterliche Befundung registriert.

Ergebnisse

Die Studie umfasst 28 Patienten (11 Mädchen, 17 Jungen). Die Altersverteilung reichte von 6 Wochen bis 2 Jahren zum Zeitpunkt der Röntgendiagnostik (im Mittel 5,8 Monate, Median 3,5 Monate) und wies damit eine deutliche Schrägverteilung auf. 25 Fälle kamen aus großen, klinikinternen Röntgenabteilungen, die jeweils auch Kinderkliniken versorgten, aus Rheinland-Pfalz und 3 aus Röntgenabteilungen ähnlicher Art aus Hessen.

In 21 Fällen erfolgte die Bilddokumentation im Dicom-3-Format; in 6 Fällen ausschließlich als Film und in einem Fall mit beiden Formaten (Schädel-CT im DICOM-Format, Skelett als Film).

Die visuellen Bildqualitätskriterien (Einblendung, Belichtung) waren bei Anwendung der digitalen Aufnahmetechnik durchweg gut. Bei der Hälfte aller Fälle waren auf den Aufnahmen die reifen Handskelette von Haltepersonen erkennbar, die auch einmal diagnosewichtige Details verdeckten (◘ **Abb. 1a,b**).

Bei 6 Jungen war ein Gonadenschutz (Hodenkapsel) bei der Beckenaufnahme nicht angelegt ([12], ◘ **Abb. 2**).

In 3 Fällen waren überlagernde Artefakte durch nichtorganisches Fremdmaterial (Kontrastmittelreste am Kompressorium und eine nasse Windel) abgebildet.

Änderungen der radiologischen Befunde ergaben sich bei 15 Fällen. Die Beurteilung der beiden Kinderradiologen war vollständig konkordant. Die Zahl von Frakturen wurden bei 3 Patienten um 1–5 reduziert. Dabei handelte es sich um altersentsprechende Normalbefunde. Bei 13 Fällen wurden weitere Frakturen erkannt (zwischen 1–4).

In dem Fall der fälschlicherweise zusätzlichen 5 diagnostizierten Frakturen war keine Bildbeschreibung dokumentiert, sondern es waren auf dem Befund-

persönliches Exemplar für M. Stenzel

Zusammenfassung · Abstract

Monatsschr Kinderheilkd 2012 · 160:55–61 DOI 10.1007/s00112-011-2533-0
© Springer-Verlag 2011

R. Schumacher · B. Navarro-Crummenauer · M. Stenzel

Radiologische Befundqualität bei Verdacht auf Kindesmisshandlung. Eine Beobachtungsstudie

Zusammenfassung

Hintergrund. Die Qualität der radiologischen Erstdiagnostik bei Verdacht auf Kindesmisshandlung wurde beurteilt.

Patienten und Methode. Die von 7/2007–10/2009 vorgelegten radiologischen Dokumentationen bei Verdacht auf Kindesmisshandlung wurden unabhängig von 2 Kinderradiologen nachbefundet und auf Bildqualität, Vollständigkeit der Dokumentation, Einhaltung der entsprechenden Leitlinien sowie die Befundung beurteilt.

Ergebnisse. 28 Fälle im Alter von 6 Wochen bis 2 Jahren (Mittel: 5,8 Monate, Median 3,5 Monate, 11 Mädchen, 17 Jungen) wurden von Kliniken in Rheinland-Pfalz (25) und Hessen (3) vorgelegt.

- Die Bildqualität (Einblendung, Belichtung) war gut bis zufriedenstellend.
- Bei 17 (> 60%) Fällen waren teils sehr störende Überlagerungen durch Fremdstrukturen sichtbar.
- Bei 6 Jungen fehlte bei der Beckenaufnahme der Gonadenschutz.
- In 17 (> 60%) Fällen war die Dokumentation aller Körperregionen inkomplett. Einmal wurde ein Babygramm vorgelegt.
- Bei 15 (> 50%) Fällen musste die Zahl der diagnostizierten Frakturen korrigiert werden: Bei 3 Patienten wurde sie um 1–5 Frakturen reduziert, bei 13 Fällen um 1–4 erhöht und bei einem sowohl reduziert wie erhöht. Die kinderradiologischen Beurteilungen waren zu 100% konkordant.
- In 17 (> 60%) Fällen hatte die kinderradiologische Begutachtung eine Auswirkung auf das weitere Verfahren.

Schlussfolgerung. Es besteht ein offensichtliches Defizit in der radiologischen Diagnostik von Frakturen bei Kindern. Die Weiterbildung der Radiologen in der radiologischen Grundversorgung von Kindern ist dringend nötig.

Schlüsselwörter

Kindesmisshandlung · Kinderradiologen · Qualität der Röntgendiagnostik · Strahlenschutz · Leitlinien

Observational study of the diagnostic quality of primary radiographical studies in suspected non-accidental trauma in children

Abstract

Background. The quality of radiological primary diagnostics in suspected child abuse was assessed

Patients and methods. All radiological documents in cases of suspected child abuse from July 2007 to October 2009 were subjected to an independent second analysis by 2 pediatric radiologists concerning image quality, completeness according to present guidelines and diagnosis.

Results. A total of 28 cases, aged between 6 weeks and 2 years (mean 5.8 months, median 3.5 months, 11 females and 17 males) from clinics in Rhineland-Palatinate (n=25) and Hesse (n=3) were included.

- Image quality was generally sufficient to good.
- In 17 cases (> 60%) irritating superimposed artefacts could be seen.
- In 6 boys no gonadal shielding was used for pelvic X-rays.
- In 17 cases (> 60%) the documentation of the skeleton was incomplete and 1 whole body film was presented.
- In 15 cases (> 50%) the number of fractures had to be corrected: in 3 patients the number of fractures had to be reduced by 1–5, in 13 cases 1–4 fractures were initially missed, in one case the number had to be reduced as well as increased. The interpretation of both pediatric radiologists was concordant in 100%.
- In 17 cases (> 60%) the second opinion had an effect on the legal proceedings.

Conclusion. There is an obvious deficit in the radiologic diagnostics of fractures in children. Urgent attention has to be paid to this matter.

Keywords

Child abuse · Paediatric radiologists · Quality of X-ray diagnosis · Radiation protection · Guidelines

bogen nur die Diagnosen angegeben, sodass der Weg der Diagnosefindung nicht nachvollzogen werden konnte.

Bei 17 Fällen wurden die Leitlinien zur bildgebenden Diagnostik bei Kindesmisshandlung nicht beachtet [10]. In der Hälfte der Fälle waren die Akren nicht oder nur unvollständig abgebildet. In 2 Fällen wurden ausschließlich die verletzten Regionen untersucht. Bei einem Fall wurde der Schädel nur in einer Ebene (ap) abgebildet und die seitliche Aufnahme auch später nicht nachgeholt. Als Dokumentation wurde einmal eine Ganzkörperaufnahme („Babygramm“) vorgelegt. Eine initial nicht angefertigte diagnosewichtige Thoraxaufnahme wurde erst nach Aufforderung 2 Monate später angefertigt (**Abb. 3a,b**).

In 17 Fällen von Verdacht auf Kindesmisshandlung hatte die gutachterliche Befundung eine Auswirkung auf das jugendamtliche oder staatsanwaltliche Verfahren. Als Extreme wurden je einmal das Verfahren wieder aufgenommen bzw. wegen Mangels an Verdachtsgründen eingestellt.

Diskussion

Goldstandards für die Beurteilung einer radiologischen Befundqualität sind die fachintern anerkannten Leitlinien wie auch bewährte Referenzwerke der radiologischen Anatomie und ihrer Varianten in allen Altersgruppen (z. B. Keats u. Anderson [13]). Hierzu stehen Leitlinien für die qualitative Beurteilung wie auch zur quantitativen Beurteilung zur Verfügung. Diese wurden bei unserer Auswertung herangezogen.

persönliches Exemplar für M. Stenzel

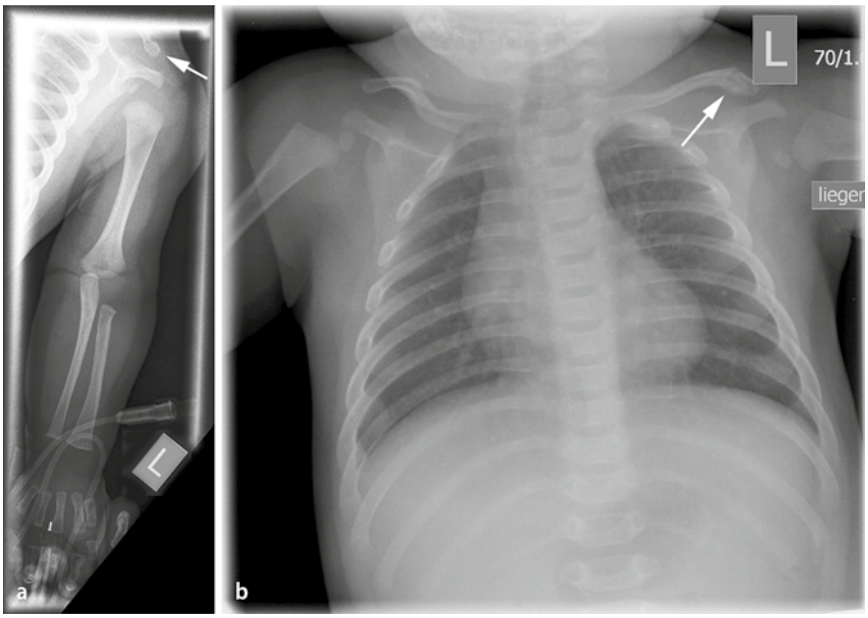

Abb. 3 ▲ **a** Zwei Monate alter Säugling. Aufnahme des linken Arms bei Humerusfraktur rechts. Keine initiale Thoraxaufnahme. Auffällig verdicktes laterales Ende der linken Klavikula (*Pfeil*). **b** Zwei Monate später angefertigte Thoraxaufnahme: ältere Klavikulafraktur links lateral (*Pfeil*)

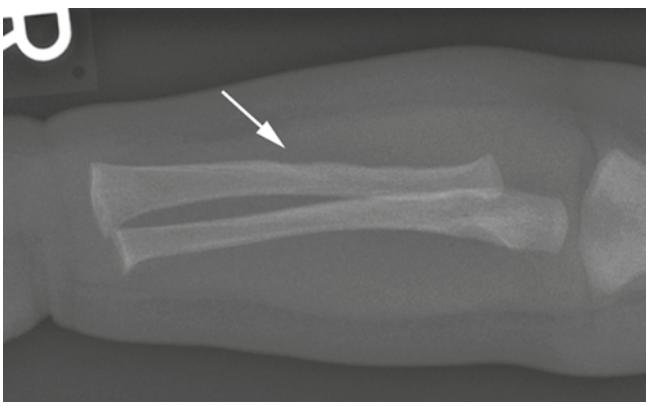

Abb. 4 ◀ Zwei Monate alter Säugling. Physiologischer Sulkus in Radiusmitte (*Pfeil*): Ansatz des M. supinator antebrachii, als Fraktur fehlgedeutet

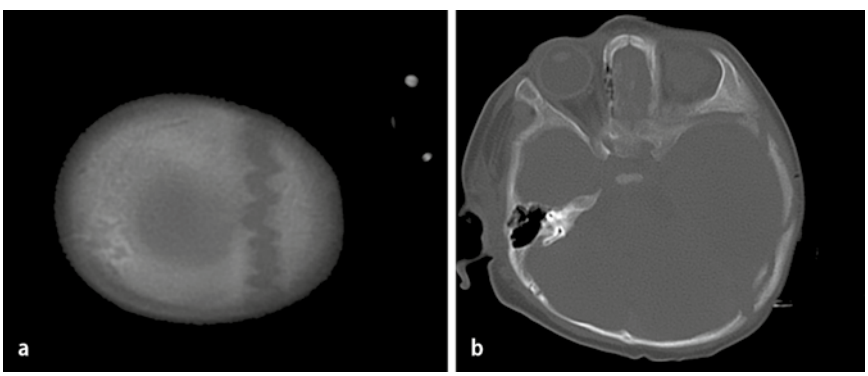

Abb. 5 ▲ **a** 3,5 Monate alter Säugling. Sprengung der Koronarnaht bei Hirnödem, keine Fraktur. **b** Schnittebene durch die mittlere Schädelgrube, asymmetrische Einstellung; Nahtsprengung links gut erkennbar, kein Stückbruch

Quantitative Probleme

In 15 Fällen (über 50%) wurden die Anforderungen an die Vollständigkeit der radiologischen Abbildung des gesamten Skeletts nicht erfüllt. Gerade diagnosewichtige Regionen wie die Akren oder der Thorax wurden nicht dokumentiert. Dorsale und laterale Rippenfrakturen, Frakturen der Phalangen und metaphysäre Frakturen sind dabei von hoher Spezifität für Kindesmisshandlung [2].

Die radiologische Dokumentation dient nicht nur der Erkennung klinisch silenter oder heilender älterer Frakturen, sondern auch der Beweissicherung. Die Beweissicherung erfolgt mit dem Ziel einer Entscheidungshilfe, welche Maßnahmen zum Patientenschutz ergriffen werden sollten. Sie ist ebenfalls Basis der strafrechtlichen Beurteilung [2].

Die internationalen Leitlinien zur radiologischen Dokumentation bei Verdacht auf Kindesmisshandlung unterscheiden sich inhaltlich nur geringfügig. Sie verlangen alle eine komplette Darstellung des Skeletts in 1 Ebene und des Schädels in 2 Ebenen. Die Leitlinie des American College of Radiology (ACR) [14] fordert im Unterschied zu den deutschen Leitlinien [10] jeweils eigene Aufnahmen der 3 Extremitätenabschnitte. Ganzkörperaufnahmen sog. Babygramme sollten gemäß allen Leitlinien wegen auftretender Projektionsfehler ausdrücklich vermieden werden.

Die Anfertigung eines kompletten Skelettstatus ist mit einem gewissen zeitlichen Aufwand verbunden, der vereinzelt grundsätzlich und evtl. auch aus Gründen des Strahlenschutzes gescheut wird. Die radiologisch nicht dokumentierten Skelettabschnitte betrafen in dieser Studie vorwiegend die Akren. Dies mag zwei Gründe haben: Es erscheint unvorstellbar zu sein, dass Frakturen an den kleinen Handknochen von Säuglingen zugefügt werden können, zumal eine Schonung der Hände und Füße vom Säugling bei der klinischen Untersuchung nicht stark auffällt. Damit ist die Verdachtsschwelle auf eine Fraktur im Bereich der Akren sehr hoch. Weiterhin ist gerade die sachgerechte Durchführung der radiologischen Abbildung der Akren mit einem zusätzlichen Aufwand bei der Positionierung und

persönliches Exemplar für M. Stenzel

Hier steht eine Anzeige.

Springer

persönliches Exemplar für M. Stenzel

der Fixation verbunden, weshalb die Abbildung ganz unterbleibt. Die Häufigkeit von Frakturen an den Akren sollte jedoch nicht unterschätzt werden.

Studien aus Großbritannien und den Niederlanden kommen zu ähnlichen Ergebnissen bei der Vollzähligkeit der radiologischen Dokumentation. In den Niederlanden erfüllten in der Zeit 2004–2006 nur 8% die Kriterien des ACR [15], während bei einer Untersuchung von 50 Patienten aus den Jahren 2000–2002 in Großbritannien keine die Kriterien der British Society of Pediatric Radiologists erfüllte [16]. Eine Nachfolgestudie aus den Jahren 2004–2006 ergab eine vollständige Befolgung der Leitlinien nur bei 15% der Fälle [17]

Qualitative Probleme

Bei 15 Fällen (über 50%) musste die Zahl der diagnostizierten Frakturen korrigiert werden – teils mit dramatischen Auswirkungen. In einer Reihe von Fällen wurden Frakturen einfach übersehen. Dabei fiel auf, dass diese Frakturen tendenziell nahe des Feldrands gelegen waren (**Abb. 1, 3**). Im Fall einer Schädelkalottenfraktur war es nötig, Helligkeit und Kontrast der Aufnahme deutlich zu manipulieren, bis die Fraktur klar erkennbar wurde. In den Fällen von Überdiagnostik wurden meist physiologische Besonderheiten der radiologischen Anatomie bei Säuglingen fehlgedeutet, so eines Befunds am Radius (**Abb. 4**) und in einem Fall einer Nahtsprengung bei ausgeprägtem zytotoxischem Hirnödem. Diese wurde als Schädelstückbruch diagnostiziert (**Abb. 5a,b**).

Bei 6 Jungen (35%) wurde die Beckenaufnahme ohne Anlegen eines Gonadenschutzes durchgeführt. Die Leitlinie der Bundesärztekammer zur Qualitätssicherung in der Röntgendiagnostik [12] wurde nicht beachtet. Das Befolgen der Grundsätze des Strahlenschutzes sollte eine allgemeinradiologische Selbstverständlichkeit sein. Die bestehenden Richtlinien deuten darauf hin, dass Verstöße dagegen zunehmend von den ärztlichen Stellen wahrgenommen und geahndet werden. Eine Nichtbeachtung des Strahlenschutzes wird in den Richtlinien der KV Rheinland-Pfalz als „schwerwiegende Beanstandung“ gewertet [18].

Diagnostische Qualität

Studien vorwiegend aus Nordamerika zeigen, dass es in der diagnostischen Qualität bei der Frakturerkennung zwischen den einzelnen Arztgruppen durchaus Unterschiede gibt: So stellt eine Studie fest, dass Pädiater in einem Drittel der vorgelegten Aufnahmen Schädelfrakturen nicht erkannt haben [19]. Kremer et al. [20] warnen Gerichtsmediziner, die Röntgendiagnostik selbst vorzunehmen, da sie ca. 15% wichtige Befunde übersähen. Ravichandrian et al. [7] berichten über deutliche Unterschiede zwischen nichtpädiatrischen und pädiatrischen Notaufnahmeärzten und dass 33% der übersehenen Kindesmisshandlungen auf radiologisch nicht diagnostizierte Frakturen durch den erstuntersuchenden Arzt zurückzuführen waren. Sie empfehlen, eine Beurteilung durch Radiologen erfolgen zu lassen. Alle Studien kommen zu dem einhelligen Ergebnis, dass eine zufriedenstellende Diagnostik bei den von ihnen untersuchten Gruppen nicht besteht. In diesen Studien wurde die fachradiologische Befundqualität nicht untersucht. Eine solche Studie ist nach unserer Kenntnis der Literatur nicht publiziert.

Die diagnostische Qualität (bildliche Dokumentation und Befundung) von Röntgenaufnahmen bei Verdacht auf Kindesmisshandlung in unserer Studie zeigt eine Reihe von Defiziten auf. In einem Großteil der Fälle erfolgt keine vollständige Bilddokumentation. Dadurch kann es zur Nichtdarstellung von Frakturen kommen, deren Dokumentation für die Sicherung der Diagnose Kindesmisshandlung oft essenziell sind (Frakturen mit hoher Spezifität). Das betrifft im Wesentlichen die Darstellung der Akren wie auch des Thorax.

Diese Studie stimmt mit den Beobachtungen von Vinz u. Neu [11] überein, die ein großes qualitatives Defizit bei der radiologischen Diagnostik von Frakturen im Kindesalter aus der Sicht der Schlichtungsstelle der Norddeutschen Ärztekammerkammern feststellen. Sie nennen eine 80%ige Fehlerhäufigkeit der radiologischen Diagnostik als Ursache von Schlichtungsverfahren bei dieser Verletzungsfolge.

„Die Behandlung (das bezieht die Diagnostik mit ein) von Frakturen im Wachstumsalter ist keine Aufgabe, die hochspezialisierten Zentren vorbehalten sein kann, sie muss flächendeckend mit entsprechender Kompetenz erfolgen …“ [21], zitiert nach [11]. Damit beschreiben die Autoren die Anforderungen in der radiologischen *Grundversorgung*! Gerade die hohe Dunkelziffer von misshandlungsbedingten Verletzungen im Kindesalter belegt die Notwendigkeit einer sach- und fachgerechten bildgebenden Diagnostik.

Bemerkenswert ist, dass die Fälle dieser Studie alle aus großen radiologischen Abteilungen von Kliniken mit voller Weiterbildungsermächtigung stammen, die auch pädiatrische Abteilungen mit bildgebender Diagnostik versorgen. Die Fehler beziehen sich auf alle Teile der radiologischen Tätigkeit: Bilderzeugung und Strahlenschutz sowie Bildanalyse und Diagnosestellung.

Fazit für die Praxis

Unsere Beobachtungsstudie bestätigt die Beobachtung von Vinz u. Neu [11], dass es ein Defizit bei der radiologischen Diagnostik von Frakturen im Kindesalter gibt. Zur Verbesserung der radiologischen Diagnostik sollten in den Inhalten der Weiterbildungsordnung zum Arzt für diagnostische Radiologie wie früher wieder die Anforderungen an die Grundversorgung explizit mit Zahlen benannt werden. Das schließt die Benennung der Fähigkeiten in der radiologischen Grundversorgung von Kindern mit ein. Kenntnisse in der radiologischen Grundversorgung von Kindern sollten regelmäßig im kollegialen Gesprächen überprüft werden. Weiterhin könnte analog zum Vieraugenprinzip bei der radiologischen Diagnostik im Screeningverfahren zur Früherkennung des Mammakarzinoms eine Verpflichtung zur Mitbefundung der bildgebenden Diagnostik bei Verdachtsfällen von Kindesmisshandlung durch einen Kinderradiologen vorgeschrieben werden.

persönliches Exemplar für M. Stenzel

Korrespondenzadresse

Dr. M. Stenzel
Institut für Diagnostische und Interventionelle Radiologie I,
Sektion Pädiatrische Radiologie,
Universitätsklinikum Jena
Kochstraße 2, 07745 Jena
martin.stenzel@med.uni-jena.de

Interessenkonflikt. Der korrespondierende Autor gibt an, dass kein Interessenkonflikt besteht.

Literatur

1. Kindesmisshandlung und -vernachlässigung in der Bundesrepublik Deutschland. Deutscher Bundestag, Drucksache 10/4560 vom 13.6.1986
2. Jacobi G, Dettmeyer R, Banaschak S et al (2010) Mißhandlung und Vernachlässigung von Kindern – Diagnose und Vorgehen. Dtsch Arztebl Int 107:231–240
3. Gilbert R, Kemp A, Thoburn J et al (2009) Recognising and responding to child maltreatment. Lancet 373:167–180
4. Oral R, Kerry L, Johnson C (2003) Fractures in young children: Are physicians in the emergency department and orthopedic clinics adequately screening for possible abuse? Pediatr Emerg Care 19:148–153
5. Taitz J, Moran K, O'Meara M (2004) Long bone fractures in children under 3 years of age: Is abuse being missed in emergency department presentations? J Pediatr Child Health 40:170–174
6. Kemp AM, Dunstan F, Harrison S et al (2008) Patterns of skeletal fractures in child abuse: systematic review. BMJ 337:a1518
7. Racichandiran N, Schuh S, Bejuk M et al (2006) Delayed identification of pediatric abuse-related fractures. Pediatrics 117:722–872
8. King WK, Kiesel EL, Simon HK (2006) Child abuse fatalities: are we missing opportunities for intervention? Pediatr Emerg Care 22:211–214
9. Oral R, Yagmur F, Nashelsky M et al (2008) Fatal abusive head trauma cases: consequences of medical staff missing milder forms of physical abuse. Pediatr Emerg Care 24:816–821
10. Verdacht auf Mißhandlung – Bildgebende Diagnostik. http://www.kinder-radiologie.org/leitlinien/misshandlung.html (27.5.2010)
11. Vinz H, Neu J (2009) Arzthaftpflichtverfahren nach Frakturbehandlung bei Kindern. Dtsch Arztebl Int 106:491–498
12. Leitlinien der Bundesärztekammer zur Qualitätssicherung in der Röntgendiagnostik – Qualitätskriterien röntgendiagnostischer Untersuchungen – http://www.bundesaerztekammer.de/downloads/Roentgenpdf.pdf. (26.5.2010)
13. Keats TE, Anderson MV (2006) Atlas of normal Roentgen variants that may simulate disease. 8.Aufl. Mosby, St. Louis S 523
14. American College of Radiology (2006) ACR practice guideline for skeletal surveys in children. http://www.acr.org (25.05.2010)
15. Offiah AC, Hall CM (2003) Obersvational study of skeletal surveys in suspected non-accidental trauma. Clin Radiol 88:702–705
16. Rijn RR van, Kieviet N, Hoekstra R et al (2008) Radiology in suspected non-accidental injury: Theory and Practice in the Netherlands. Eur J Radiol 71:147–151
17. Swinson S, Tapp M, Brindley R et al (2008) An audit of skeletal surveys for suspected non-accidental injury following publication of the British Society of Paediatric Radiology guidelines. Clin Radiol 63:651–656
18. Richtlinien der Kassenärztlichen Vereinigung Rheinland-Pfalz zur Qualitätssicherung in der radiologischen Diagnostik einschließlich der Computertomographie durch Stichproben vom 22.11.2007 (http://www.kv-rlp.de/info-center/info-center/qualitaet/qualitaetssicherung.html) (3.7.2010)
19. Chung S, Schamban N, Wypij D et al (2004) Skull radiograph interpretation of children younger than two years: how good are pediatric emergency physicians? Ann Emerg Med 43:718–222
20. Kremer C, Racette S, Marton D, Sauvegeau A (2008) Radiographs interpretation by forensic pathologists: a word of warning. Am J Forensic Med Pathol 29:295–296
21. Kraus R, Schneidmüller D, Röder C (2005) Häufigkeit von Frakturen der langen Röhrenknochen im Wachstumsalter. Dtsch Arztebl 102:A838–842 (zitiert nach [11])

Lesetipp

Essstörungen
Neue Erkenntnisse für Diagnostik und Therapie

Die Anorexia nervosa (AN) hat eine der höchsten Mortalitätsraten aller psychischen Störungen, vergleichbar mit Suchterkrankungen. Sie kann weite Teile der Lebensspanne betreffen. Weiterhin kann kindliche oder adoleszente AN durch die starvationsbedingten metabolischen und endokrinologischen Veränderungen während einer besonders dynamischen Wachstumsperiode des Gehirns irreversible Veränderungen hinterlassen. Diese „biologischen Narben" manifestieren sich in einer Häufung psychischer Störungen und neuropsychologischer Veränderungen auch nach Bewältigung der Essstörung.

Das Leitthemenheft „Essstörungen" (Ausgabe 09/2011) der Zeitschrift *Der Nervenarzt* gibt einen Überblick über den gegenwärtigen Kenntnisstand dieser Erkrankung. Weiterhin gibt es Einblick in mögliche Behandlungen. Es beinhaltet u.a. Beiträge zu folgenden Themen:
– Kindliche und adoleszente Anorexia nervosa
– Diagnostik der Essstörungen
– Internetbasierte Ansätze in der Therapie von Essstörungen
– Behandlung der Bulimia nervosa
– Essstörungen bei Adipositas und Diabetes mellitus
– Psychotherapie und Adipositas

Bestellen Sie diese Ausgabe zum Preis von 35,– € zzgl. Versandkosten bei:

Springer Customer Service Center
Kundenservice Zeitschriften
Haberstr. 7
69126 Heidelberg
Tel.: +49 6221-345-4303
Fax: +49 6221-345-4229
E-Mail: leserservice@springer.com

PS: Vieles mehr rund um Ihr Fachgebiet finden Sie auf www.springermedizin.de

persönliches Exemplar für M. Stenzel